

---

## PENATALAKSANAAN ANESTESI PADA PASIEN YANG MENJALANI SEKSIO SESAR DENGAN PENYAKIT TAKAYASU ARTERITIS

<sup>1)</sup>Muhammad Dwi Satriyanto

<sup>1)</sup>Departemen Ilmu Kedokteran Klinis, Fakultas Kedokteran dan Ilmu Kesehatan, Universitas Abdurrah  
<sup>1)</sup>Jl.Riau Ujung No.73, Pekanbaru, Riau, 28292, Indonesia  
Email : [dwi.satriyanto@gmail.com](mailto:dwi.satriyanto@gmail.com)

---

### Kata Kunci:

anestesi, obstetri, penyakit Takayasu Arteritis, seksio sesar

### ABSTRAK

Penyakit Takayasu Arteritis (TA) adalah suatu penyakit inflamasi kronis, progresif, dan idiopatik yang menyebabkan penyempitan, penyumbatan, dan aneurisma pada arteri sistemik dan arteri paru-paru, yang terutama menyerang aorta dan cabang-cabangnya. Selama kehamilan, pada pasien ini harus diberikan perhatian khusus, sehubungan dengan segala komplikasi yang dapat terjadi. Kasus merupakan seorang wanita 32 tahun hamil 38 minggu dengan penyakit TA dengan perubahan pada beberapa cabang aorta sejak tiga belas tahun yang lalu. Selama kehamilan ini tidak ada keluhan, saat ini masuk kerumah sakit dengan kehamilan 37-38 minggu. Telah dilakukan seksio sesar dengan regional anestesi dan epidural kontinyu. Lokal anestesi diberikan dengan titrasi dengan harapan didapatkan blockade sensorik secara bertahap. Setelah tindakan pasien diobservasi di ruang pemulihan dengan hemodinamik stabil lalu dipindahkan ke ruangan. Kesimpulan dari penelitian ini adalah beberapa komplikasi dapat mempengaruhi kehamilan pada pasien dengan TA. Pada pasien TA, evaluasi harus dilakukan secara hati-hati, di mana pengobatan komplikasi TA dan perencanaan anestesi merupakan hal yang mendasar. Pemeliharaan perfusi merupakan perhatian utama pada pasien dan blok neuraxial dapat digunakan tanpa merugikan ibu dan janin. Pada pasien dengan komplikasi TA yang masih terkompensasi, pemantauan selama tindakan adalah sama seperti yang secara rutin digunakan. Anestesi epidural kontinyu dengan pemberian titrasi dapat menjaga stabilitas hemodinamik dan memungkinkan pemantauan perfusi serebral melalui tingkat kesadaran. Untuk menghindari hipoperfusi pasca operasi atau komplikasi hipertensi pasien harus dipantau ketat selama 24 jam.

### Keywords:

anesthesia obstetrical, cesarean section, takayasu arteritis disease

### Info Artikel

Tanggal dikirim: 15-5-2020  
Tanggal direvisi: 22-5-2020  
Tanggal diterima: 29-5-2020  
DOI Artikel:  
10.36341/cmj.v3i2.1394  
[Attribution-NonCommercial 4.0 International](#). Some rights reserved

### ABSTRACT

*Takayasu Arteritis Disease (TA) is a chronic inflammatory, progressive, and idiopathic disease causes narrowing, obstruction and aneurysms in systemic arterial and pulmonary artery, which mainly attacks the aorta and its branches. During pregnancy, these patients should be given special attention, in connection with any complications that may occur. Case is a woman 32 years 38 weeks pregnant with TA disease with changes in several branches of the aorta since thirteen years ago. During pregnancy there are no complaints, and now she went to the hospital with 37-38 weeks gestation. Caesarean section has been done with regional anesthesia - epidural. Local anesthesia is administered by titration with the hope of sensory blockade obtained gradually. After procedure patient had observation in the recovery room and hemodynamic was stable then moved to ward. Conclusion of the case is some complications can affect pregnancy in patients with TA. In pre anesthetic evaluation should be done carefully, treatment of complications and anesthetic planning are essential. Maintenance of perfusion is a major concern for patients and neuraxial blocks can be used without harming the mother and fetus. In patients with complications of TA was still compensated, monitoring during the procedure the same as routinely used.*

*Provision of continuous epidural anesthesia with titration to maintain hemodynamic stability and allows monitoring of cerebral perfusion through the levels of consciousness. To avoid hypoperfusion or postoperative complications of hypertensive patients should be monitored closely for 24 hours.*

## PENDAHULUAN

Penyakit Takayasu Arteritis (TA) dikenal juga dengan *pulseless disease* adalah penyakit inflamasi kronis yang progresif dan idiopatik, yang menyebabkan penyempitan, oklusi, dan aneurisma pada arteri sistemik dan paru-paru, terutama mempengaruhi aorta dan cabang-cabangnya. Dari kasus penyakit ini, hampir 80% menyerang wanita usia produktif. Penyakit TA ini tidak terpengaruh selama kehamilan, namun yang harus diperhatikan adalah dengan kehamilan ini dapat berkembangnya komplikasi seperti hipertensi, disfungsi beberapa organ, stenosis pada aliran darah regional. Oleh karena itu, diperlukan pemantauan tekanan darah dan membatasi pertumbuhan intrauterin. Hal ini berakibat pada wanita hamil dengan TA berat menjadi suatu tantangan tersendiri bagi dokter kebidanan dan anestesi [1][2].

## LAPORAN KASUS

Seorang pasien wanita berusia 32 tahun dengan gravid ke 5 para 2 abortus 2 dengan anak yang hidup 2 saat itu sedang hamil 37-38 minggu, dengan riwayat seksio sesar 2 kali telah dilakukan seksio sesar dengan regional anestesi-epidural pada tanggal 3 Januari 2012.

### Anamnesa

Pada usia 19 tahun, pasien diketahui menderita tekanan darah tinggi dan diberikan terapi dengan teratur namun tekanan darah masih tetap tinggi, 1 tahun kemudian setelah dilakukan pemeriksaan lebih lanjut pasien didiagnosa dengan Penyakit TA. Hal ini diketahui setelah dilakukan *angiology* dan didapatkan adanya lesi atau penyempitan pada arteri karotis

komunis bilateral, arteri subklavia sinistra, dan arteri iliaka komunis dekstra, tidak ditemukan penyempitan dan aneurisma di tempat lain. Pasien pernah dibeikan terapi dengan kortikosteroid dosis tinggi. Riwayat persalinan seksio dua kali dengan tekanan darah yang tidak stabil dan anestesi yang digunakan adalah regional-spinal anestesi.

Selama kehamilan ini pasien hanya mengeluh tekanan darah yang tinggi, di mana tekanan darah sistolik lengan kanan berkisar 140-210mmHg, sedangkan untuk lengan kiri 20-50mmHg lebih rendah dari lengan kanan. Untuk regulasi tekanan darah pasien mendapatkan terapi Dopamet 250mg setiap 8 jam per oral dan Adalat Oros 1 tablet x 10mg per oral per hari. Keluhan lain seperti sesak dan sakit kepala disangkal.

### Pemeriksaan Fisik

Pasien masuk rumah sakit untuk direncanakan persalinan dengan seksio sesar pada saat usia kehamilan 37-38 minggu. Pada pemeriksaan fisik didapatkan kesadaran *compos mentis*, konjungtiva tidak anemis dan tidak ikterik, jalan napas baik dengan malampati 1, serta pergerakan leher baik. Pemeriksaan jantung dan paru dalam batas normal dan abdomen sesuai dengan usia kehamilan. Hemodinamik dengan tekanan darah sistolik pada lengan kanan berkisar 145-210mmHg dan diastole 80 sampai 110mmHg, sedangkan tekanan darah pada lengan kiri untuk sistolik dan diastolik 20-40mmHg lebih rendah dibanding dengan lengan kanan. Untuk pemeriksaan tekanan darah pada tungkai kiri sama lebih tinggi 25-45mmHg dibanding sebelah tungkai kanan, denyut nadi 80-85 kali per menit regular isi cukup, suara jantung murni, tidak ada murmur, suhu 37°C, respirasi frekuensi 22

kali per menit spontan dengan udara ruangan SpO<sub>2</sub> 96-97%. Pemeriksaan abdomen sesuai masa kehamilan dan tungkai tidak ditemukan edem dengan kapiler *refill* kurang dari 2 detik.

### **Pemeriksaan Penunjang**

Pemeriksaan laboratorium didapatkan Hb 11,9g%, Leukosit 8.400/mm<sup>3</sup>, Hematokrit 35,7%, Trombosit 188.0000 $\mu$ L, Natrium 137mEq/L, Kalium 4,1mEq/L, Chlorida 100 mEq/L, Gula Darah Sewaktu 130mg/dL, PT 10,8 detik, INR 0,92 detik, aPTT 32,1 detik, Ureum 10mg/dL Creatinin 0.39mg/dL, SGOT 21U/L, SGPT 7U/L. Pemeriksaan urin dalam batas normal. Pemeriksaan foto thorak jantung tidak ada kardiomegali dengan *Cardio Thoracic Ratio* (CTR) kurang dari 50% dan paru dalam batas normal. Pemeriksaan elektrokardiografi didapatkan normal sinus ritme dengan laju jantung 80-16 kali per menit. Pemeriksaan echokardiografi didapatkan ejection fraction 75%, tidak ditemukan kelainan pada katub dan kelainan pada dinding ruang jantung. Jadi, dapat dijadwalkan untuk tindakan seksio sesar, dengan saran puasa 6 jam sebelum tindakan dilakukan dan pemasangan IVFD kristaloid dengan IV cateter No.18 G pada punggung tangan kanan.

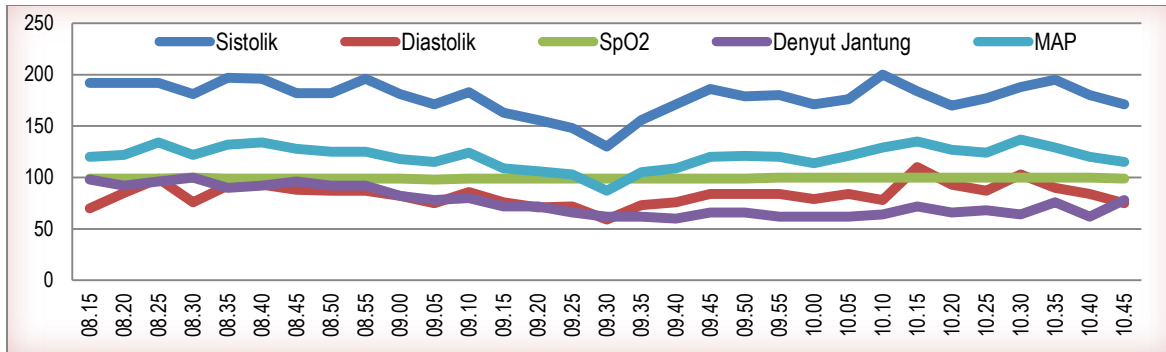
### **Tindakan Anestesi**

Pasien dipasang alat monitoring standar yaitu tekanan darah kontinyu non invasive per 5 menit pada lengan kanan atas, pulse oksimetri pada ibu jari kiri, EKG dan pemantauan diuresis pada urin bag saat di kamar operasi. Dilakukan rehidrasi pasien sebanyak 500cc kristaloid selama 20 menit.

Dipilih teknik anestesi regional epidural, saat pemasangan pasien diposisikan duduk dengan jarum touchy 16G ditusukkan antara Lumbal 3 dan Lumbal 4 sampai ke ruang epidural dengan teknik *loss of resistance*, kemudian kateter dimasukan. Pasien diposisikan supine agak miring ke kiri, dilakukan tes dose 3cc yang terdiri dari lidokain 45mg ditambah adrenalin 15mcg dimasukan melalui kateter epidural yang telah terpasang. Setelah dipastikan aman, maka diberikan lidokain 2% sebanyak 5cc secara perlahan melalui kateter epidural, lalu secara bertahap ditambah dengan bupivacain 0,5% 10cc juga secara perlahan hingga total 15cc. Dilakukan *pinprick test* untuk memastikan ketinggian blok tercapai pada Thorakal 4 dan waktu yang diperlukan untuk tercapainya blok ini sekitar 15 menit.

Selama operasi berlangsung pasien tetap sadar GCS 15 dengan tekanan darah sistolik antara 130-205mmHg, diastolik 75-110mmHg dan denyut jantung 65-100 kali per menit, dan tidak ada keluhan pusing/sakit kepala, mual, dan selama operasi tidak diberikan vasopresor walau pernah mencapai TDS 130mmHg namun pasien tidak ada keluhan. Perkiraan perdarahan sekitar 400cc, urin keluar 1mL/kg/jam. Bayi wanita lahir berat 3200gram dengan apgar skor 8/9.

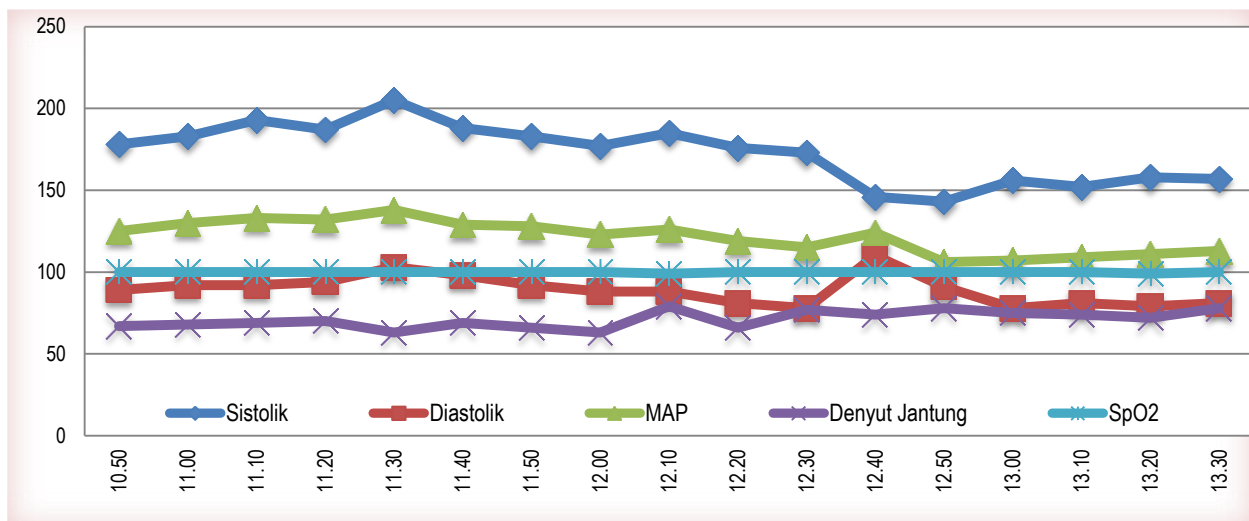
Berdasarkan hasil diskusi sebelum tindakan antara pasien, keluarga pasien dan dokter, maka selain dilakukan seksio sesar untuk kehamilannya dilakukan juga Tubektomy dan Apendiktomy sebagai pertimbangan menghindari tindakan anestesi dan operasi nanti yang kemungkinan dapat memperberat kondisi ibu.



Gambar 1. Pemantauan Tekanan Darah, Laju Jantung, SpO<sub>2</sub> Selama Tindakan

Selama operasi berlangsung, tidak dilakukan penambahan bupivacain. Setelah selesai operasi, pasien dipindahkan ke ruang pemulihan untuk dilakukan pengawasan tanda-tanda vital selama 2,5 jam, dan selama pengawasan ini tanda-tanda vital atau hemodinamik stabil dengan tekanan darah sistolik berkisar 140-205mmHg dan

diastolik 80-105mmHg pada lengan kanan, pasien tidak ada keluhan lainnya maka pasien dipindahkan ke ruang perawat. Selama di ruang perawatan, pasien tetap dipantau secara terus menerus hemodinamik dengan menggunakan monitor tensi meter kontinyu.



Gambar 2. Pemantauan Tekanan Darah, Laju Jantung, SpO<sub>2</sub> Selama di Ruang Pulih

Analgetik pasca operasi diberikan via epidural kateter dengan Bupivacain 0,125% ditambah dengan morfin 0,2mg/cc dan diberikan 10cc setiap 12 jam selama 2 hari dan injeksi intra vena ketorolak 30mg setiap 8 jam. Selama perawatan pasien tidak ada keluhan nyeri, mual, dan hemodinamik cukup stabil. Pasien diperbolehkan pulang setelah perawatan selama 4 hari.

## PEMBAHASAN

Takayasu Arteritis (TA) pertama kali dideskripsikan oleh 2 orang ahli mata dari Jepang, Takayasu dan Onishi, yang mengamati pasien dengan retinopati di mana

tidak terdapat denyut pada pembuluh darah perifer. Walau sering terjadi pada wanita oriental, penyebabnya masih belum diketahui, tetapi tampaknya berhubungan

dengan penyakit autoimun, hormon sex (lebih sering pada wanita muda), dan genetik (diperlihatkan sebagai predisposisi pada antigen leukosit manusia/*human leukocyte antigen* – HLA BW52 [1][2].

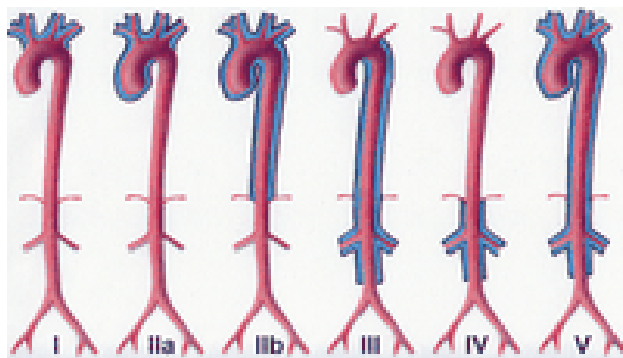
Ada empat tipe dari TA yang telah teridentifikasi antara lain sebagai berikut [3]:

1. Tipe I (penyakit menyerang arcus aorta dan cabang-cabangnya);
2. Tipe II (lesi terbatas pada aorta thorakal desending dan aorta abdominal);
3. Tipe III (pasien mempunyai karakteristik seperti tipe I dan II); dan
4. Tipe IV (melibatkan arteri pulmonal).

Klasifikasi yang paling terbaru disarankan oleh kelompok Numano pada tahun 1996, yang membagi menjadi enam tipe, yaitu antara lain sebagai berikut [4] :

1. Tipe I hanya melibatkan cabang-cabang arkus aorta;

2. Tipe IIa melibatkan aorta hanya pada bagian asenden dan/atau di arkus aorta. Cabang-cabang arkus aorta mungkin terlibat juga sisanya aorta tidak terpengaruh; dan Tipe IIb mempengaruhi aorta thorak desenden dengan atau tanpa keterlibatan aorta asenden atau arkus aorta dengan cabang-cabangnya. Aorta abdominal tidak terlibat;
3. Tipe III adalah keterlibatan seiring aorta thorak desenden, Aorta abdominal dan/atau arteri ginjal. Aorta asendens dan arkus aorta dan cabang-cabangnya tidak terlibat;
4. Tipe IV hanya melibatkan aorta perut dan/atau arteri ginjal;
5. Tipe V adalah tipe umum dengan bentuk gabungan dari jenis lainnya. Mengenai adanya keterlibatan arteri coroner dan paru harus ditunjukkan sebagai C (+) atau P (+), masing-masingnya.



**Gambar 3. Sistem Mengklasifikasi Takayasu Arteritis Menurut Tempat Yang Terlibat**

Penyakit ini juga diklasifikasikan ke dalam beberapa stadium sesuai dengan komplikasi yang ada seperti hipertensi, retinopati, aneurisma, dan insufisiensi aorta, yaitu sebagai berikut [5][6] :

1. Stadium I, tidak ada komplikasi;
2. Stadium IIa, pasien hanya mempunyai satu komplikasi; dan Stadium IIb, pasien hanya mempunyai satu komplikasi tetapi kondisinya sudah berat;
3. Stadium III, saat ini terdapat lebih dari satu komplikasi. Pasien-pasien ini biasanya berada pada stadium II, tetapi

selama kehamilan hipertensinya terkompensasi dan aneurismanya telah terkoreksi.

Diagnosa ditegakkan berdasarkan tanda dan gejala, marker inflamasi dan arteriografi yang memperlihatkan adanya stenosis pada aorta dan cabang-cabangnya. Namun *Gold Standart Diagnose* adalah dengan biopsi pada pembuluh darah tersebut.

Kehamilan tidak mempengaruhi progresivitas penyakit ini, walau komplikasi hipertensi seperti preeklamsia dan eksaserbasi hipertensi dan komplikasi pada

janin seperti gangguan perkembangan intrauterine, abortus, dan kematian janin telah dilaporkan terjadi sekitar 60%-90% dari kasus. Tingginya angka kejadian pada gangguan perkembangan janin tampaknya berhubungan dengan tidak terkontrolnya hipertensi dan keterlibatan aorta dan arteri iliaka. Dengan *Doppler Ultrasound* arteri dapat mengetahui aliran pada arteri uterine, adalah cara lain untuk mengevaluasi keadaan dan pertumbuhan janin pada pasien dengan TA.

Beberapa pasien tidak menunjukkan gejala dan lebih dari 60% memiliki beberapa komplikasi. Hipertensi disebabkan oleh penurunan elastisitas dan penyempitan aorta dan cabang-cabangnya, selain kelainan dalam fungsi aorta dan fungsi baroreseptor dari karotis adalah paling umum. Lesi oklusif dan stenosis mungkin memerlukan revaskularisasi angioplasti perkutan dengan menggunakan penggunaan Endoprosthesis, atau koreksi secara bedah.

Pasien harus telah dilakukan evaluasi pra-anestesi secara detail. Partisipasi dari spesialis lain adalah mendasar untuk mendeteksi dan memberikan pengobatan terhadap komplikasi penyakit ini. Pada kasus yang disajikan ini penyakit masih dapat dikompensasikan dengan pemberian terapi obat walau belum maksimal. Di sisi lain lesi arteri karotis komunis bilateral, arteri subklavia sinistra, dan arteri iliaka komunis dextra yang telah diketahui sejak tahun 1999 saat ini belum dapat dievaluasi lebih lanjut sehubungan dengan kehamilannya saat ini, untuk itu diperlukan arteriografi terbaru setelah kelahiran.

Pengobatan TA meliputi penggunaan kortikosteroid, pengobatan lini pertama ditujukan pada aktivitas inflamasi yang terjadi seperti immunosuppressors termasuk metotreksat dan azathioprine. Penggunaan kortikosteroid yang lama dapat menyebabkan penekanan aktivitas kelenjar

adrenal dengan mempengaruhi pengeluaran kortikosteroid endogen yang tidak cukup pada saat-saat stres, seperti saat operasi. Intraoperatif suplementasi kortikosteroid untuk operasi resiko moderat seperti operasi perut harus dilakukan dengan pemberian hidrokortison intravena 25mg sebelum operasi, diikuti dengan 12,5-25mg intravena setiap 6-8 jam selama 24-36 jam pertama setelah operasi.

Persalinan pervaginam dapat diindikasikan pada pasien dalam kelompok I dan IIa, selama analgesia epidural digunakan untuk menghilangkan rasa sakit dan persalinan dapat dipersingkat dengan menggunakan forceps terutama pada pasien-pasien dengan hipertensi. Pada kelompok IIb dan III, harus dipersiapkan untuk menjalani operasi caesar, karena terjadi peningkatan volume darah dan tekanan darah selama kontraksi uterus serta terjadi peningkatan cardiac output selama persalinan, yang dapat menyebabkan terjadinya dekompensasi jantung. Meskipun pasien ini hemodinamik stabil, pasien menjalani operasi caesar karena ia masuk kelompok IIb dan mempunyai riwayat persalinan yang kurang baik, serta adanya riwayat seksio pada persalinan sebelumnya.

Pada pasien TA dengan komplikasi yang terkompensasi, pemantauan tidak berbeda dari pemantauan rutin yang digunakan dalam bedah sesar, yaitu pulse oksimetri, EKG, tekanan darah kontinyu dan diuresis. Pada kasus dengan anestesi umum, kapnografi dan pemantauan serebral harus dilakukan. Pemantauan tekanan darah bisa sulit pada pasien dengan denyut arteri perifer yang kecil. Pada beberapa kasus yang dilaporkan, hal itu mungkin dapat menggunakan teknik non-invasif. Jika terdapat perbedaan tekanan darah yang besar antara ekstermitas atas dan bawah, suatu

alternatif yang baik adalah pemantauan pada kedua ekstermitas.

Jika terdapat perbedaan lebih dari 20mmHg antara kedua ekstermitas atas, kedua ekstermitas harus dipantau dengan tekanan darah non-invasif. Untuk menilai perfusi ekstermitas suatu alternatif yang baik adalah dengan menilai tekanan darah pada satu ekstermitas dan pulse oksimetri diletakan pada ekstermitas yang lainnya; hal ini dilakukan pada kasus ini. Tekanan darah invasif dilakukan pada kasus di mana tidak mungkin dilakukan pemasangan tekanan darah non-invasif, pembedahan yang lama, dan tekanan yang tidak terkontrol, karena komplikasi dari kateterisasi arteri ini lebih sering terjadi pada pasien dengan vasculopati perifer.

Anestesi regional adalah teknik yang menjadi pilihan karena memungkinkan kita untuk melakukan pemantauan perfusi otak melalui tingkat kesadaran pasien. Pada penggunaan epidural kontinyu dengan anestesi lokal diberikan secara terbagi dan tingkat blokade dapat perlahan-lahan dititrasi untuk mempertahankan stabilitas hemodinamik dengan mengurangi kebutuhan vasopressor. Blok ganda dengan spinal local anestesi dosis rendah untuk menghindari blockade simpatik dan ketidakstabilan hemodinamik, dengan sebuah alternatif anestesi epidural yang terus-menerus. Namun, suntikan anestesi lokal yang diberikan melalui kateter epidural dilakukan sebelum dilakukan blokade spinal. Hal ini dapat meningkatkan penyebaran anestesi lokal di CSF. Teknik ini ini memberikan keuntungan terhadap hemodinamik. Hidrasi harus disesuaikan oleh kondisi kardiovaskular pasien dan hidrasi ini dapat dimulai pada saat blokade. Anestesi epidural kontinyu dengan pembentukan blokade perlahan, dilakukan untuk menghindari terjadinya hipotensi dan pemberian vasopressor, karena mungkin

terdapat lesi stenosis bahwa mengganggu perfusi organ, terutama pada pasien tanpa dilakukan arteriografi sebelumnya.

Dalam beberapa literatur yang diterbitkan pada tahun 2008, spinal anestesi dilakukan pada empat pasien (sesar tiga dan satu aborsi), anestesi epidural pada lima pasien (lima sesar), anestesi kombinasi pada satu pasien (sesar), dan anestesi umum pada dua pasien (dua caesar). Dikatakan bahwa anestesi kombinasi dapat menjadi alternatif yang baik dibandingkan dengan anestesi epidural, tetapi diperlukan kebutuhan penggantian cairan yang lebih banyak dan penggunaan vasopressor juga.

Apabila ada pasien yang menggunakan katup prostesis dari logam, penggunaan antikoagulan harus dipertahankan selama kehamilan. Pemilihan obat harus memperhatikan tanggal penggunaan dan reversibilitasnya. Baik persalinan pervaginam dan pada seksio sesar pada pasien dengan antikoagulansi dapat mengakibatkan kesulitan untuk mengontrol perdarahan. Penggunaan heparin harus dihentikan 4 sampai 6 jam sebelum anestesi, dan dapat direverse dengan protamine jika pada kehamilan masuk ke dalam saat persalinan atau terjadi kasus perdarahan. Pasien pada dosis profilaksis dari enoxaparin harus menerima dosis terakhir mereka 12 jam sebelum anestesi. Pada kasus dengan dosis terapi, obat harus dihentikan 24 jam sebelum anestesi.

Pencegahan hipertensi sama penting dengan pencegahan hipotensi. Pada induksi anestesi umum harus dilakukan dengan sangat hati-hati, hal ini untuk menghindari krisis hipertensi selama intubasi trakea karena dapat menimbulkan komplikasi perdarahan otak. Pada kasus

yang menggunakan teknik anestesi umum, pemantauan otak sangat penting. Hal ini memerlukan electroencephalography atau Doppler Transkraniyal, namun belum ada konsensus yang mengatakan ini merupakan metode terbaik. Hanya ada satu kasus dilaporkan iskemia otak pada pasien yang menjalani TA anestesi umum untuk flap dada untuk menutupi cacat diseksi leher. Dengan demikian, indikasi relatif dari anestesi umum harus menjadi pilihan terakhir dalam kasus ini, karena anestesi regional memungkinkan pemantauan langsung dari aktivitas otak.

### **KESIMPULAN**

Pasien hamil dengan TA dapat timbul beberapa komplikasi, sehingga evaluasi pasien pre-anestesi harus dilakukan sangat hati-hati. Selain itu, pengobatan terhadap komplikasi TA dan perencanaan anestesi-bedah sangat penting. Pemeliharaan perfusi adalah perhatian utama pada pasien dan anestesi neuraxial dapat digunakan tanpa cedera pada ibu atau bayi yang baru lahir. Kontrol tekanan darah merupakan hal terpenting karena pasien TA dengan aneurisma arteri dan disfungsi serebral karena oklusi karotis. Untuk menghindari hipoperfusi pascaoperasi pada organ-organ dan komplikasi hipertensi, pasien harus tetap dipantau di unit perawatan intensif atau semi-intensif selama 24 jam.

### **DAFTAR PUSTAKA**

[1] Beilin Y, Bernstein H. Successful Epidural Anaesthesia for a Patient with Takayasu's Arteritis Presenting for Caesarean Section. *Can J Anaesth*; 40(1), 64-6, 1993.

- [2] David R. Gambling DR, Douglas MJ. McKay RSF. *Takayasu arteritis (occlusive thromboarteropathy)*. In *Obstetric Anesthesia and Uncommon Disorders*. 2nd edition, Cambridge University Press, New York; 64-5, 2008.
- [3] Mason R. *Takayasu arteritis*. In *A Perioperatif and Peripartum Manual – Anaesthesia Databook*. 3rd edition, Greenwich Medical Media Limited, London; 477-80, 2001
- [4] Natri MV, Baptista LPS, Baroni RH, Blasbalg R, Avila LF, Leite CC, et al. Gadolinium-enhanced Three-dimensional MR Angiography of Takayasu Arteritis. *RadioGraphics*; 24 (3), 774-86, May-June 2004.
- [5] Kathirvel S, Chavan S, Arya VK, Rehman I, Babu V, Malhotra N, et al. Anesthetic Management of Patients with Takayasu's Arteritis: A Case Series and Review. *Anesth Analg*; 93, 60-5, 2001.
- [6] Wang PK, Luo BH, Chen A, Lee Y, Lai HY. Anesthetic Considerations in Takayasu's Arteritis-A Case Report. *Tzu Chi Med J*; 18(1), 53-6, 2006.
- [7] Henderson K, Fludder P. Epidural anaesthesia for Caesarean section in a patient with severe Takayasu's disease. *BrJ Anaesth*; 83, 956-9, 1999.
- [8] Leal PC, Silveira FFB, Sadatsune EJ, Clivatti J, Yamashita AM. Takayasu's Arteritis in Pregnancy-Case Report and Literature Review. *Revista Brasileira de Anestesiologia*; 61 (4), 479-85, July-August 2011.
- [9] Dutta B, Pandey R, Darlong V, Garg R. Low-dose spinal anaesthesia for a parturient with Takayasu's arteritis undergoing emergency caesarean section. *Singapore Med J*; 51(6): 111-3, 2010.