

---

## DENGUE HEMORRHAGIC FEVER : SEBUAH LAPORAN KASUS

<sup>1)</sup>Amrizal Amir, <sup>2)</sup>Fitrach Desfiyanda, <sup>3)</sup>Ria Finola Ifani

<sup>1,2)</sup> Bagian Ilmu Penyakit Dalam, RSUD Kota Dumai

<sup>1,2)</sup> Jl. Tanjung Jati No.4, Dumai Timur, Kota Dumai, Riau, 28812

<sup>3)</sup> Fakultas Kedokteran, Universitas Abdurrah

<sup>3)</sup> Jl. Riau Ujung No. 73 Pekanbaru – Riau - Indonesia

E-mail : <sup>1)</sup>[amrizal.amir@univrab.ac.id](mailto:amrizal.amir@univrab.ac.id) , <sup>3)</sup>[ria.finola.il6@student.univrab.ac.id](mailto:ria.finola.il6@student.univrab.ac.id)

---

### Kata Kunci:

*Dengue hemorrhagic fever grade II, DBD, trombositopenia, hematocrit, ringer laktat*

### ABSTRAK

Telah dilakukan tindakan pada seorang pasien laki-laki berusia 18 tahun yang dibawa ke IGD RSUD Dumai dengan keluhan demam sejak 5 hari yang lalu. Demam dirasakan terus menerus. Demam disertai menggigil dan berkeringat dingin. Pasien mengeluhkan sakit kepala dibagian frontal sejak 4 hari yang lalu. Pasien mengeluhkan nyeri perut sejak 4 hari yang lalu di seluruh perut. BAB dan BAK lancar. Sejak demam nafsu makan menurun tetapi minum cukup. Pasien mengeluhkan nyeri perut sejak 4 hari yang lalu di seluruh perut. BAB dan BAK normal. Sejak demam nafsu makan menurun tetapi minum cukup. Pasien merasakan mual dan muntah. Pasien mimisan 4 hari yang lalu. Dari beberapa jenis pemeriksaan yang telah dilakukan maka diagnose pasien adalah Dengue hemorrhagic fever grade II. Dalam mendiagnosis DHF berdasarkan kriteria WHO diagnosis DBD ditegakkan bila demam +  $\geq 2$  manifestasi klinis + trombositopenia dan hemokonsentrasi/peningkatan hematokrit. Pada pasien ini terdapat demam dan 2 manifestasi klinis yaitu demam bifasik + epistaksis. Dalam mendiagnosis DHF berdasarkan hal tersebut, kemungkinan diagnosis untuk pasien ini adalah DHF grade 2 karena pada pemeriksaan penunjang terdapat trombositopenia dan adanya hemokonsentrasi. Penatalaksanaan pada pasien ini termasuk Grup B yaitu terapi cairan ringer laktat 47 tetes/menit makro, kemudian injeksi ranitidine, paracetamol sebagai antipiretik dan juga dehaf sebagai suplemen.

### Keywords:

*Dengue hemorrhagic fever grade II, DHF, thrombocytopenia, hematocrit, Ringer's lactate*

### ABSTRACT

An action has been taken on an 18 year old male patient who was brought to the ER at the Dumai General Hospital with complaints of fever since 5 days ago. Fever is felt continuously. Fever accompanied by chills and cold sweats. The patient complained of headache in the frontal area since 4 days ago. The patient complained of abdominal pain since 4 days ago all over the abdomen. CHAPTER and BAK smoothly. Since fever decreased appetite but drink enough. The patient complained of abdominal pain since 4 days ago all over the abdomen. normal bowel and bladder. Since fever decreased appetite but drink enough. The patient feels nausea and vomiting. The patient had a nosebleed 4 days ago. From several types of examinations that have been carried out, the patient's diagnosis is Dengue hemorrhagic fever grade II. In diagnosing DHF based on WHO criteria, the diagnosis of DHF is established when fever + 2 manifests clinically + thrombocytopenia and hemoconcentration/increased hematocrit. This patient had fever and 2 clinical manifestations, namely biphasic fever + epistaxis. In diagnosing DHF based on this, the possible diagnosis for this patient is DHF grade 2 because on investigation there is thrombocytopenia and hemoconcentration. The management of this patient included Group B, namely Ringer's lactate fluid therapy 47 drops/minute macro, then ranitidine injection, paracetamol as an antipyretic and also dehaf as a supplement.

### Info Artikel

Tanggal dikirim: 15-1-2021

Tanggal direvisi: 22-1-2021

Tanggal diterima: 29-1-2021

DOI Artikel:

10.36341/cmj.v4i1.2162

Attribution-NonCommercial 4.0 International. Some rights reserved

---

## PENDAHULUAN

Demam dengue (DF) dan demam berdarah dengue (DHF) adalah penyakit infeksi yang disebabkan oleh virus dengue dengan manifestasi klinis demam, nyeri otot atau nyeri sendi yang disertai leukopenia, ruam, limfadenopati, dan

trombositopenia dan diatesis hemoragik. Pada DBD terjadi perembesan plasma yang ditandai dengan hemokonsentrasi (peningkatan hematokrit) atau penumpukan cairan di rongga tubuh. Sindrom Renjatan Dengue ( Dengue Syok Syndrome) adalah demam berdarah dengue yang ditandai oleh

syok [1].

Demam dengue merupakan wabah infeksi virus paling cepat menyebar yang disebarkan oleh nyamuk Aedes dan menjadi perhatian dalam departemen kesehatan masyarakat pada lebih dari 100 negara tropis dan subtropis di Timur Laut Asia, Pasifik Barat dan Selatan, serta Amerika Tengah [2]. Demam dengue pertama kali muncul di Pakistan pada tahun 1994-1995 di Karachi.

Penularan infeksi virus Dengue terjadi melalui vector nyamuk genus Aedes (terutama A. aegypti dan A. albopictus). Peningkatan kasus setiap tahunnya berkaitan dengan sanitasi lingkungan dengan tersedianya tempat perindukan bagi nyamuk betina yaitu bejana yang berisi air jernih (bak mandi, kaleng bekas dan tempat penampungan air lainnya) [1]. Masa inkubasi virus dengue dalam manusia berkisar antara 3-14 hari sebelum gejala muncul. Gejala klinis rata-rata muncul pada hari ke 4-7, sedangkan masa inkubasi ekstrinsik (di dalam tubuh nyamuk) berlangsung sekitar 8-10 hari [3].

### LAPORAN KASUS -

Seorang pasien laki-laki berusia 18 tahun dibawa ke IGD RSUD Dumai dengan keluhan demam sejak 5 hari yang lalu. Demam dirasakan terus menerus. Demam disertai menggigil dan berkeringat dingin. Pasien mengeluhkan sakit kepala dibagian frontal sejak 4 hari yang lalu. Pasien mengeluhkan nyeri perut sejak 4 hari yang lalu di seluruh perut. BAB dan BAK lancar. Sejak demam nafsu makan menurun tetapi minum cukup. Pasien merasakan mual (+), muntah (+) sejak 3 hari yang lalu. Muntah bercampur air dan darah. Gusi berdarah (-) Mimisan 4 hari yang lalu. Nyeri tenggorokan (-) Nyeri dibelakang mata (-) Sesak (-)

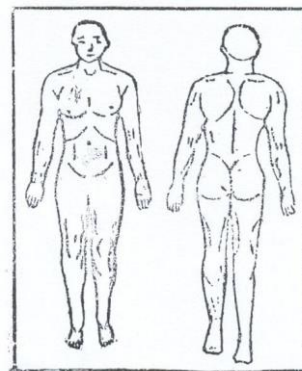
#### Pemeriksaan Tanda Vital

- Keadaan Umum : Tampak sakit ringan
- Kesadaran : Komposmentis
- Tinggi Badan : 168cm
- Berat Badan : 53 kg

- Status Gizi : Normal
- Tekanan darah: 110/80 mmHg
- Denyut Nadi : 80×/menit
- Suhu tubuh : 36,5 °C
- Frekuensi nafas : 18 ×/menit

#### Pemeriksaan Fisik Diagnostik

##### Skema Manusia



Gambarkan pada skema diatas jika ada kelainan lokal dan berikan keterangan secukupnya.

- Status Lokalis:

#### Pemeriksaan Kepala

- Ukuran dan bentuk : Normal/  
~~Hidrosefalus/ Mikrosefalus~~
- Simetrisitas Wajah :
- Simetris/~~Asimetris~~
- Rambut : Hitam

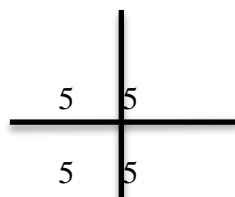
#### Pemeriksaan Mata

- Kelopak /Palpebra : edem (-),  
hordeolum(-), calazion(-)
- Konjungtiva : anemis (-  
/-)
- Sklera : ikterik (-  
/-)
- Kornea : jernih
- Pupil : isokor

#### Pemeriksaan Leher

- Inspeksi :  
simetris, tidak ada tanda-tanda  
radang
- Palpasi : tidak ada  
pembesaran KGB
- Pemeriksaan Trakea : deviasi (-  
)
- Pemeriksaan Kelenjar Tiroid : tidak  
ada : tidak ada  
pembesaran

Pemeriksaan JVP :  $5 \pm 2$  cmH<sub>2</sub>O  
**Pemeriksaan Thorak**  
 Paru  
 Inspeksi : normochest, retraksi (-)  
 Palpasi : fremitus taktil simetris  
 Perkusi : Sonor pada kedua lapang paru  
 Auskultasi : Vesikular, rhonki (-/-), wheezing (-/-),  
 Jantung  
 Inspeksi : iktus kordis tidak terlihat  
 Auskultasi : bising usus 5 kali/menit  
 Perkusi : tympani seluruh lapang perut  
 Palpasi : nyeri tekan (-), nyeri lepas (-)  
 Pemeriksaan ginjal : tidak teraba  
 Pemeriksaan Nyeri CVA: tidak ada nyeri CVA  
 Pemeriksaan hepar : tidak ada pembesaran  
 Pemeriksaan lien : tidak ada pembesaran  
 Pemeriksaan asites : shifting dullness (-)  
 Pemeriksaan Ekstrimitas



- CRT
- Akral

**Diagnosis dan Diagnosis Banding**

Diagnosis : Dengue hemorrhagic fever grade II  
 Diagnosis banding : cikungunya, malaria

**METODE TINDAKAN**

1. Tindakan Diagnostik/ Pemeriksaan Penunjang Pemeriksaan Penunjang Darah rutin

Hemoglobin (hb) : 12,8 gr/dL  
 Jumlah leukosit : 12.800 mm<sup>3</sup>  
 Jumlah trombosit : 86.000 mm<sup>3</sup>  
 Eosinofil : 1%  
 Netrofil batang : 0 %  
 Neutrofil segmen : 82%  
 Limfosit : 9 %  
 Monosit : 7%  
 Jumlah eritrosit : 4.470.000 mm<sup>3</sup>  
 MCV : 84 FL  
 MCH : 28 PG  
 MCHC : 34%  
 Hematokrit : 38%

**2. Tindakan Terapi**

**Farmakologi**  
 IVFD RL 30 TPM  
 INJ. Ranitidine 1 AMP  
 INJ Ondansentron 1 AMP  
 Paracetamol 3x1

**Prognosis**

Ad Vitam : Bonar  
 Ad Fungsionam : Bonar  
 Ad Sanationam : Bonam

**PEMBAHASAN**

Tn.A 18 tahun didiagnosis sebagai Dengue hemorrhagic fever didasarkan pada anamnesis, pemeriksaan fisik dan pemeriksaan penunjang. Dari anamnesis didapatkan pasien mengeluhkan demam sejak 5 hari yang lalu. Demam dirasakan terus menerus. Demam disertai menggigil dan berkeringat dingin. Pasien mengeluhkan sakit kepala dibagian frontal sejak 5 hari yang lalu disertai badan lemas. Pasien mengeluhkan nyeri perut sejak 4 hari yang lalu di seluruh perut. BAB dan BAK normal. Sejak demam nafsu makan menurun tetapi minum cukup. Pasien merasakan mual (+) muntah (+). Pasien mimisan 4 hari yang lalu.

Dalam mendiagnosis DHF berdasarkan kriteria WHO diagnosis DBD ditegakkan bila demam +  $\geq 2$  menifestasi klinis + trombositopenia dan hemokonsentrasi/peningkatan hematokrit. Pada pasien ini terdapat demam dan 2 manifestasi klinis yaitu demam bifasik +

epistaksis. Dalam mendiagnosis DHF berdasarkan hal tersebut, kemungkinan diagnosis untuk pasien ini adalah DHF grade 2 karena pada pemeriksaan penunjang terdapat trombositopenia dan adanya hemokonsentrasi.

Penularan virus *dengue* terjadi melalui gigitan nyamuk yang termasuk subgenus *Stegomya* yaitu nyamuk *Aedes aegypti* dan *Ae. albopictus* sebagai vektor primer dan *Ae. polynesiensis*, *Ae. scutellaris* serta *Ae. (Finlaya) niveus* sebagai vektor sekunder [4], selain itu juga terjadi penularan *transsexual* dari nyamuk jantan ke nyamuk betina melalui perkawinan [4] serta penularan *transovarial* dari induk nyamuk ke keturunannya [5]. Ada juga penularan virus *dengue* melalui transfusi darah seperti terjadi di Singapura pada tahun 2007 yang berasal dari penderita asimtomatik [6]. Dari beberapa cara penularan virus *dengue*, yang paling tinggi adalah penularan melalui gigitan nyamuk *Ae. Aegypti* [7].

Salah satu faktor risiko penularan DBD adalah pertumbuhan penduduk perkotaan yang cepat, mobilisasi penduduk karena membaiknya sarana dan prasarana transportasi dan terganggu atau melemahnya pengendalian populasi sehingga memungkinkan terjadinya KLB. Faktor risiko lainnya adalah kemiskinan yang mengakibatkan orang tidak mempunyai kemampuan untuk menyediakan rumah yang layak dan sehat, pasokan air minum dan pembuangan sampah yang benar. Tetapi di lain pihak, DBD juga bisa menyerang penduduk yang lebih makmur terutama yang biasa bepergian. Dari penelitian di Pekanbaru Provinsi Riau, diketahui faktor yang berpengaruh terhadap kejadian DBD adalah pendidikan dan pekerjaan masyarakat, jarak antar rumah, keberadaan tempat penampungan air, keberadaan tanaman hias dan pekarangan serta mobilisasi penduduk; sedangkan tata letak rumah dan keberadaan jentik menjadi faktor risiko.

Penatalaksanaan pada pasien dalam kasus ini termasuk Grup B yaitu terapi

cairan ringer laktat 47 tetes/menit makro, kemudian injeksi ranitidine, paracetamol sebagai antipiretik dan juga dehaf sebagai suplemen serta dilakukan pantau hematokrit 6 jam berikutnya.

## **KESIMPULAN**

Pada DBD terjadi perembesan plasma yang ditandai dengan hemokonsentrasi (peningkatan hematokrit) atau penumpukan cairan di rongga tubuh. Pemeriksaan darah rutin dilakukan dilakukan untuk menepis pasien tersangka demam dengue adalah melalui pemeriksaan kadar hemoglobin, hematokrit, trombosit, dan hapusan darah tepi untuk melihat adanya limfositosis relative disertai gambar limfosit plasma biru. Diagnosis pasti dapat ditegakkan dari hasil isolasi virus dengue (*cell culture*) ataupun deteksi antigen virus RNA dengue dengan teknik RT-PCR (*Reverse Transcriptase Polymerase Chain Reaction*), namun karena teknik yang lebih rumit, saat ini tes serologis yang mendeteksi adanya antibody spesifik terhadap dengue berupa antibody total, IgM maupun IgG lebih banyak. Penatalaksanaan pada DBD prinsip utamanya adalah terapi suportif. Dengan terapi suportif yang adekuat, angka kematian dapat diturunkan hingga kurang dari 1%. Pemeliharaan volume cairan sirkulasi merupakan tindakan yang paling penting dalam penanganan kasus DBD. Asupan cairan pasien harus tetap dijaga, terutama cairan oral. Jika asupan cairan oral pasien tidak mampu dipertahankan, maka dibutuhkan suplemen cairan melalui intravena untuk mencegah dehidrasi dan hemokonsentrasi secara bermakna.

## **DAFTAR PUSTAKA**

- [1] Suhendro. *Demam Berdarah Dengue* : Sudoyo AW, Setiyohadi B, dkk. *Buku Ajar Ilmu Penyakit Dalam*. Jilid III. Edisi IV. Jakarta : Ilmu

- Penyakit Dalam FKUI. 2007
- [2] WHO. 2011. Comprehensive Guidelines for Prevention and Control of Dengue and Dengue Haemorrhagic Fever, India: WHO
- [3] WHO. *Pencegahan dan penanggulangan Penyakit Demam Dengue dan Demam Berdarah Dengue*. Jakarta : WHO & Departemen Kesehatan RI : 2003
- [4] Kurane I. *Dangue Hemmorigic Fever with Special Emphasis on Immunopathogenesis*. Comparative Immunology, Microbiology & Infectious Disease. 2007 : Vol 30
- [5] WHO. *Dengue: Guidlines for Diagnosis, Treatment, Prevention and Control*. New Edition. Geneva: World Health Organization; 2009 WHO. *Dengue: Guidlines for Diagnosis, Treatment, Prevention and Control*. New Edition. Geneva: World Health Organization; 2009
- [6] Josi V, Sharma R. Impact of Verticallytransmitted Dengue Virus on Viability of Eggs of Virus-Inoculated *Aedes aegypti*. *Dengue Bulletin*. 2001;Vol 25:103-6.
- [7] Tambyah PA, Koay ESC, Poon MLM, Lin RVTP, Ong BKC. *Dengue Hemorrhagic Fever Transmitted by Blood Transfusion*. The England Journal of Medicine. 2008; Vol. 359: p. 1526-7.
- [8] Soegijanto S. *Patogenesisa dan Perubahan Patofisiologi Infeksi Virus Dengue*.  
[www.pediatrikcom/buletin/200602208ma2gi-buletindoc](http://www.pediatrikcom/buletin/200602208ma2gi-buletindoc); Available from: [www.pediatrikcom/buletin/200602208ma2gi-buletindoc](http://www.pediatrikcom/buletin/200602208ma2gi-buletindoc).