

EFUSI PLEURA DEXTRA EC. TB PARU: LAPORAN KASUS

Fahmi Nofriandi¹⁾, Astri Hindarti²⁾, Puan Sadila Islami³⁾

¹⁾Bagian Spesialis Paru, Rumah Sakit Umum Daerah Kota Dumai
Jl. Tanjung Jati No. 4 Dumai – Riau - Indonesia

^{2,3)}Program Studi Profesi Dokter, Fakultas Kedokteran, Universitas Abdurrah
Jl. Riau Ujung No 73 Pekanbaru – Riau - Indonesia

Email: fahmi.rsuddumai@gmail.com

*Corresponding Author: fahmi.rsuddumai@gmail.com

ABSTRACT

Pleural effusion is the accumulation of fluid in the pleural cavity due to transudation or excessive exudation from the pleural surface. In western countries, pleural effusion is mainly caused by congestive heart failure, cirrhosis of the liver, malignancy, and bacterial pneumonia, while in developing countries, such as Indonesia, it is commonly caused by tuberculosis infection. Good management is needed in tackling this pleural effusion, namely removing the fluid immediately and treating the cause so that the results will be satisfactory. This case reports a male twenty seven years complaining of shortness of breath since 1 week ago. Patients also complain of coughing, sweating at night, decreased body weight and fever. On physical examination of the thorax, right chest movement lags when breathing, palpation of tactile fremitus of the right lung is weak, dull percussion of the right lung is at ICS VII-X and vesicular auscultation is weakened at ICS VII-X right lung and crackles are found in both lung fields. Chest X-ray examination showed right pleural effusion. So that the diagnosis of pleural effusion dextra ec. pulmonary TB. The patient was managed with pleural puncture and OAT treatment.

Keywords: *Pleural effusion, pulmonary tuberculosis, thoracentesis*

ABSTRAK

Efusi pleura adalah penimbunan cairan didalam rongga pleura akibat transudasi atau eksudasi yang berlebihan dari permukaan pleura. Di negara-negara barat, efusi pleura terutama disebabkan oleh gagal jantung kongestif, sirosis hati, keganasan, dan pneumonia bakteri, sementara di negara-negara yang sedang berkembang, seperti Indonesia, lazim diakibatkan oleh infeksi tuberkulosis. Diperlukan penatalaksanaan yang baik dalam menanggulangi efusi pleura ini, yaitu pengeluaran cairan dengan segera serta pengobatan terhadap penyebabnya sehingga hasilnya akan memuaskan. Kasus ini melaporkan seorang laki-laki berusia 27 tahun mengeluhkan sesak nafas sejak 1 minggu yang lalu. Pasien juga mengeluhkan batuk, berkeringat saat malam hari, BB menurun dan demam. Pada pemeriksaan fisik thoraks, pergerakan dada kanan tertinggal saat bernafas, palpasi fremitus taktil paru kanan melemah, perkusi redup pada paru kanan setinggi ICS VII-X dan auskultasi vesicular melemah setinggi ICS VII-X paru kanan serta ditemukan ronki di kedua lapang paru. Pemeriksaan rontgen thoraks menunjukkan efusi pleura dextra. Sehingga didapatkan diagnosis efusi pleura dextra ec. TB paru. Pasien ditatalaksana dengan torakosintesis dan pengobatan OAT.

Kata kunci: *Efusi pleura, tuberkulosis paru, torakosintesis*

PENDAHULUAN

Efusi pleura adalah penimbunan cairan didalam rongga pleura akibat transudasi atau eksudasi yang berlebihan dari permukaan pleura. Efusi pleura bukan merupakan suatu penyakit, akan tetapi merupakan tanda suatu penyakit.¹ Akibat adanya cairan yang cukup banyak dalam rongga pleura, maka kapasitas paru akan berkurang dan di samping itu juga menyebabkan pendorongan organ- organ mediastinum, termasuk jantung. Hal ini mengakibatkan insufisiensi pernafasan dan juga dapat mengakibatkan gangguan pada jantung dan sirkulasi darah.²

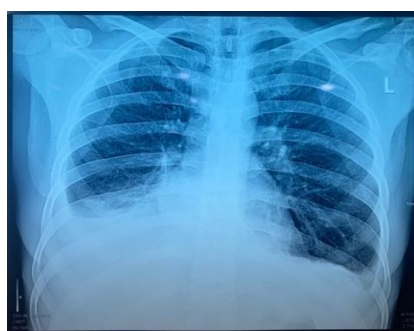
Di negara-negara barat, efusi pleura terutama disebabkan oleh gagal jantung kongestif, sirosis hati, keganasan, dan pneumonia bakteri, sementara di negara-negara yang sedang berkembang, seperti Indonesia, lazim diakibatkan oleh infeksi tuberkulosis. Efusi pleura keganasan merupakan salah satu komplikasi yang biasa ditemukan pada penderita keganasan dan terutama disebabkan oleh kanker paru dan kanker payudara. Efusi pleura merupakan manifestasi klinik yang dapat dijumpai pada sekitar 50-60% penderita keganasan pleura primer atau metastatik. Sementara 5% kasus mesotelioma (keganasan pleura primer) dapat disertai efusi pleura dan sekitar 50% penderita kanker payudara akhirnya akan mengalami efusi pleura. Diperlukan penatalaksanaan yang baik dalam menanggulangi efusi pleura ini, yaitu pengeluaran cairan dengan segera serta pengobatan terhadap penyebabnya sehingga hasilnya akan memuaskan.²

ILUSTRASI KASUS

Pasien datang ke IGD RSUD Dumai dengan keluhan sesak nafas sejak \pm 1 minggu SMRS. Sesak nafas dirasakan terus menerus. Nyeri dada dirasakan dibagian bawah, nyeri dirasakan saat batuk. Pasien juga mengeluhkan batuk kering sejak 2 minggu yang lalu. Batuk tidak berdarah. Pasien juga mengeluhkan berkeringat saat malam hari. BB pasien menurun \pm 2 kg dalam 1 minggu ini. Keluhan lain yaitu demam (+), mual dan muntah disangkal. Riwayat penyakit dahulu pasien belum pernah

mengalami keluhan yang serupa. Riwayat penyakit keluarga juga tidak ada yang mengalami keluhan yang serupa.

Dari pemeriksaan fisik Pada pemeriksaan fisik thoraks, inspeksi pergerakan dada kanan tertinggal saat bernafas, palpasi fremitus taktil paru kanan melemah setinggi ICS VII-X, perkusi redup pada paru kanan setinggi ICS VII-X dan auskultasi paru kanan vesicular melemah setinggi ICS VII-X serta ditemukan ronki di kedua lapang paru (+/+).



Gambar 1. Rontgen Thorax

Selanjutnya dilakukan pemeriksaan penunjang didapatkan kesan efusi pleura dextra. Berdasarkan anamnesis, pemeriksaan fisik dan pemeriksaan penunjang pasien didiagnosis Efusi Pleura Dextra ec TB Paru. Dokter memberikan terapi awal yaitu IVFD Nacl 0,9% : B Fluid /12 jam, inj. Ceftriaxone 1 x 2 gram / 12 jam, drip resfar dalam infus Nacl 0,9 % 200 ccc habis selama 2 jam dan paracetamol 3 x 500 mg tab. Pasien ini direncanakan pemeriksaan TCM dan tindakan torakosintesis.

PEMBAHASAN

Dari anamnesis pasien datang ke IGD RSUD Dumai dengan keluhan sesak nafas sejak \pm 1 minggu SMRS. Sesak nafas dirasakan terus menerus. Nyeri dada dirasakan dibagian bawah, nyeri dirasakan saat batuk. Hal ini sesuai dengan teori bahwa efusi pleura merupakan salah satu bentuk penyakit paru restriktif, yang ditandai dengan peningkatan kekakuan paru, thoraks, atau keduanya, akibat penurunan keregangangan dan penurunan semua volume paru, termasuk kapasitas vital. Kerja pernapasan akan meningkat untuk mengatasi daya elastik alat


pernapasan, sehingga napas menjadi cepat dan dangkal, dan dikeluarkan sebagai sesak oleh pasien. Dari anamnesis juga didapatkan bahwa pasien mengeluh batuk kering sejak 2 minggu yang lalu. Batuk tidak berdarah. Pasien juga mengeluhkan berkeringat saat malam hari. BB pasien menurun ± 2 kg dalam 1 minggu ini. Keluhan lain yaitu demam (+). Hal ini sesuai dengan teori bahwa gejala-gejala berikut ditemukan pada kasus TB paru.

Pada pemeriksaan fisik didapatkan TD 120/80 mmHg, N: 110 x/menit, RR 24 x/menit, suhu 37,9°C. Pada pemeriksaan thorax, inspeksi pergerakan dada kanan tertinggal saat bernafas, palpasi fremitus taktil paru kanan melemah setinggi ICS VII-X, perkusi redup pada paru kanan setinggi ICS VII-X dan auskultasi paru kanan vesicular melemah setinggi ICS VII-X serta ditemukan ronki di kedua lapang paru (+/+). Hal ini sesuai dengan teori bahwa pada efusi pleura pada inspeksi paru yang sakit terlihat agak tertinggal dalam pernapasan. Pada palpasi vocal fremitus akan menurun pada lapang paru yang terkena. Pada perkusi bunyi yang dihasilkan adalah redup, dan pada auskultasi memberikan suara napas yang lemah sampai tidak terdengar sama sekali.

Pada pemeriksaan penunjang, hasil Rontgen thorax PA didapatkan kesan efusi pleura dextra. Menurut teori, pada efusi pleura, permukaan cairan yang terdapat dalam rongga pleura akan membentuk bayangan seperti kurva, dengan permukaan daerah lateral lebih tinggi daripada bagian medial. Pemeriksaan laboratorium darah dalam batas normal.

Dari anamnesis, pemeriksaan fisik dan pemeriksaan penunjang pasien di diagnosis efusi pleura dextra ec TB paru. Kemudian penatalaksanaan pada pasien ini meliputi penatalaksanaan non farmakologi dan farmakologi. Penatalaksanaan farmakologis pada pasien ini meliputi pemberian antibiotic yaitu inj. Ceftriaxone 1 x 2 gram. Pasien diberikan IVFD NaCl 0,9% : B Fluid /12 jam, drip rasper dalam infus NaCl 0,9 % 200 cc, paracetamol 3 x 500 mg. Pasien juga mengeluhkan ada nyeri ulu hati maka diberikan inj. Omeprazole 2 x 1, Sucralfate 3 x 1 syr dan Pronalges 1 extra. Setelah dilakukan torakosintesis, pasien diberikan obat ProTB 4 1 x 3 dosis disesuaikan BB pasien yaitu 49 kg dan diberikan suplemen curcuma untuk memperbaiki nafsu makan. Penatalaksanaan non farmakologi adalah dilakukannya torakosintesis,

dan didapatkan cairan serous sebanyak 1000 cc. Hal ini sesuai dengan teori bahwa aspirasi cairan pleura, salah satunya melalui torakosintesis merupakan sarana yang berguna untuk diagnostik maupun terapeutik. Aspirasi dilakukan pada pasien dengan posisi duduk. Pengeluaran cairan pleura sebaiknya tidak melebihi 1000-1500 cc pada setiap kali aspirasi.



Gambar 4. Cairan Pleura

Setelah dilakukan torakosintesis kemudian cairan pleura dilakukan pemeriksaan sitologi, hasil gambaran sitologi sesuai untuk hyperplasia reactive sel mesothel dengan kemungkinan proses spesifik belum dapat disingkirkan. Pemeriksaan sitologi terhadap cairan pleura amat penting untuk diagnostic penyakit pleura, terutama bila ditemukan sel-sel patologis atau dominasi sel-sel tertentu.

KESIMPULAN

Pada anamnesis didapatkan keluhan sesak nafas dirasakan terus menerus, nyeri dada, batuk kering tidak berdarah, berkeringat saat malam hari, BB menurun ± 2 kg dalam 1 minggu ini dan demam.

Pada pemeriksaan fisik didapatkan kondisi umum baik, suhu subfebris, pemeriksaan thorax, inspeksi pergerakan dada kanan tertinggal saat bernafas, palpasi fremitus taktil paru kanan melemah setinggi ICS VII-X, perkusi redup pada paru kanan setinggi ICS VII-X dan auskultasi paru kanan vesicular melemah setinggi ICS VII-X serta ditemukan ronki di kedua lapang paru (+/+).

Pada pemeriksaan penunjang rotngen thorax didapatkan kesan efusi pleura dextra,

pemeriksaan sitologi didapatkan hasil hiperplasia reactive sel mesothel.

Tatalaksana efusi pleura yaitu meliputi non farmakologi dan farmakologi. Tatalaksana ini sudah sesuai dengan kepustakaan.

DAFTAR PUSTAKA

- [1] Setiati S, Alwi I, Sudoyo AW, Stiyohadi B, Syam AF. 2014. Buku Ajar Ilmu Penyakit Dalam Jilid. Edisi VI. Jakarta: Interna Publishing.01:34
- [2] Pengurus Besar Ikatan Dokter Indonesia. Panduan Praktik Klinis Bagi Dokter Edisi Revisi Tahun 2014 Di Fasilitas Pelayanan Kesehatan Primer. 2014:346-350.
- [3] Firdaus, Denny. 2012. Efusi Pleura. RSUD Dr.H.Abdul Moeloek. Bandar Lampung.
- [4] Price, Sylvia A. dan Lorraine M. Wilson. 2005. *Patofisiologi Konsep Klinis Proses-Proses Penyakit*. Vol 2. Ed. 6. Jakarta EGC.
- [5] Halim H. *Penyakit-penyakit pleura, dalam: Buku Ajar Ilmu Penyakit dalam, Jilid III, edisi ke-5*. 2009. Jakarta: Interna Publishing.
- [6] Thabrani Rab, Prof. Dr. H. "Penyakit Pleura". Edisi Pertama. Trans Info Media : Jakarta. 2010
- [7] Price, Sylvia A. dan Lorraine M. Wilson. 2005. *Patofisiologi Konsep Klinis Proses-Proses Penyakit*. Vol 2. Ed. 6. Jakarta EGC