

## **Pleural Effusion Et Causa Tb**

### **Efusi Pleura Et Causa Tb Paru**

**Dewi Murni Manihuruk\*<sup>1</sup>, Serli Alnamira Lorenza<sup>2</sup>**

<sup>1</sup> *RSUD Dumai, email : [dewimanihuruk76@gmail.com](mailto:dewimanihuruk76@gmail.com)*

<sup>2</sup> *Prodi Profesi Dokter Fakultas Kedokteran Universitas Abdurrah, email : [Serli.al.n@student.univrab.ac.id](mailto:Serli.al.n@student.univrab.ac.id)*

#### **ABSTRACT**

Pleural effusion is a condition where there is a buildup of fluid exceeding normal in the pleural cavum between the parietal and visceral pleura in the form of transudate or exudate fluid. Several diseases can cause pleural effusion, including tuberculosis lung infection, blunt and penetrating trauma, and congestive heart failure. **Case:** Mrs. N, a 61-year-old woman, came with complaints of shortness of breath since 7 days accompanied by fever, bloody cough, weight loss due to decreased appetite, the patient had a history of hypertension. **Conclusion:** The patient has been diagnosed based on anamnesis, physical examination and supporting examination. And the patient has been treated with medical measures and pharmacological therapy in accordance with the patient's condition.

**Keywords:** Pleural effusion, Tuberculosis, Pulmonary

#### **ABSTRAK**

Efusi pleura adalah suatu keadaan dimana terjadi penumpukan cairan melebihi normal di dalam cavum pleura diantara pleura parietalis dan visceralis dapat berupa transudat atau cairan eksudat. Beberapa penyakit dapat menyebabkan terjadinya efusi pleura, diantaranya infeksi paru tuberculosis, trauma tumpul dan tembus, dan gagal jantung kongestif. **Kasus:** Ny. N, wanita 61 tahun, datang dengan keluhan sesak nafas sejak 7 hari disertai adanya demam, batuk berdarah, penurunan berat badan akibat nafsu makan berkurang, pasien memiliki riwayat hipertensi. **Kesimpulan:** Pada pasien sudah dilakukan penegakan diagnosis berdasarkan anamnesis, pemeriksaan fisik serta pemeriksaan penunjang. Pasien telah dilakukan tindakan medis serta terapi farmakologi yang sesuai dengan keadaan pasien.

**Kata kunci:** Efusi pleura, Tuberkulosis, Paru

#### **PENDAHULUAN**

Efusi pleura yaitu akumulasi cairan yang berlebihan di rongga pleura, menunjukkan ketidakseimbangan antara pembentukan dan pengeluaran cairan pleura.<sup>[1]</sup> Pada keadaan normal rongga pleura hanya mengandung cairan sebanyak 10- 20 m. Etiologi efusi pleura dapat disebabkan oleh penyakit lupus eritematosus, Reumatoid arthritis, skleroderma. Efusi pleura juga bisa disebabkan karna adanya gangguan sirkulasi kardiovaskular pada kondisi decompensatio cordis, perikarditis kontriktiva dan sindrom vena cava superior, patogenesisnya adalah akibat terjadinya peningkatan tekanan vena sistemik dan tekanan kapiler pulmonal akan menurunkan kapasitas reabsorpsi pembuluh darah subpleura dan aliran getah bening juga akan menurun (terhalang) sehingga filtrasi

cairan ke rongga pleura dan paru-paru meningkat Tekanan hidrostatik yang meningkat pada seluruh rongga dada dapat juga menyebabkan efusi pleura yang bilateral. [2]

Gejala yang paling sering timbul adalah dipsneu. Nyeri bisa timbul akibat efusi yang banyak berupa nyeri dada pleuritik atau nyeri tumpul. [3] Diagnosis efusi pleura dapat ditegakkan melalui anamnesis serta pemeriksaan fisik yang teliti, pemeriksaan penunjang juga dibutuhkan untuk menegakkan diagnosis efusi pleura, foto thoraks pada efusi pleura didapatkan gambaran akumulasi cairan berbentuk kurva dengan permukaan daerah lateral lebih tinggi dibanding medial atau meniscus sign, sinus kostovrenikus tumpul. Pemeriksaan aspirasi cairan pleura atau *thoracosintesis* berguna sebagai sarana untuk diagnostik maupun terapeutik.

Aspirasi dilakukan pada bagian bawah paru sela iga garis aksilaris posterior dengan memakai jarum abbocath nomor 14 atau 16. Pengeluaran cairan pleura sebaiknya tidak melebihi 1000-1500 cc pada setiap kali aspirasi Aspirasi lebih baik dikerjakan berulang-ulang dari pada satu kali aspirasi sekaligus yang dapat menimbulkan pleura shock (hipotensi) atau edema paru akut. Edema paru dapat terjadi karena paru-paru mengembang terlalu cepat. [3]

Tatalaksana pada pasien dengan efusi pleura dapat dilakukan pertama terapi *thoracosintesis*, dengan tujuan untuk mengeluarkan cairan pleura yang jumlahnya melebihi batas normal sehingga dapat menurunkan keluhan dispnea pasien. Kedua *tube thoracostomy* dengan sistem drainase cairan pleura dengan menghubungkan kateter pleura dengan tabung berukuran (20-36F). [4,7]

Komplikasi efusi pleura dapat menyebabkan empiema, gagal nafas, efusi plluera berulang, dan efusi pleura terlokalisir. Prognosis efusi pleura tergantung penyebab. Jika efusi tidak dikeringkan segera dapat menyebabkan dispnea bahkan empiema paru. [5]

Tuberkulosis adalah penyakit menular yang disebabkan oleh infeksi *Mycobacterium tuberculosis complex*. Tuberkulosis adalah penyakit yang menular lewat udara (*airborne disease*). Penularannya melalui partikel yang dapat terbawa melalui udara (*airborne*) yang disebut dengan droplet nuklei, dengan ukuran 1 – 5 mikron. Droplet nuklei memiliki sifat aerodinamis yang memungkinkannya masuk ke dalam saluran napas melalui inspirasi hingga mencapai bronkiolus respiratorius dan alveolus. Bila inhalasi droplet nuklei yang terinhalasi berjumlah sedikit, kuman TB yang terdeposisi pada saluran napas akan segera difagosit dan dicerna oleh sistem imun nonspesifik yang diperankan oleh makrofag. Namun jika jumlah kuman TB yang terdeposit melebihi kemampuan makrofag untuk memfagosit dan mencerna, kuman TB dapat bertahan dan berkembang biak secara intraseluler di dalam makrofag hingga menyebabkan pneumonia tuberkulosis yang terlokalisasi. Kuman yang berkembang biak di dalam makrofag ini akan keluar saat makrofag mati. Sistem imun akan merespon dengan membentuk barrier atau pembatas di sekitar area yang terinfeksi dan membentuk granuloma. Jika respon imun tidak dapat mengontrol infeksi ini, maka barrier ini dapat ditembus oleh kuman TB. Kuman TB, dengan bantuan sistem limfatik dan pembuluh darah, dapat tersebar ke jaringan dan organ yang lebih jauh misalnya kelenjar limfatik, apeks paru, ginjal, otak, dan tulang. [6]

Tuberkulosis adalah penyakit menular yang disebabkan oleh infeksi *Mycobacterium tuberculosis complex*. Tuberkulosis adalah penyakit yang menular lewat udara (*airborne disease*). Penularannya melalui partikel yang dapat terbawa melalui udara (*airborne*) yang disebut dengan droplet nuklei, dengan ukuran 1 – 5 mikron. Droplet nuklei memiliki sifat aerodinamis yang memungkinkannya masuk ke dalam saluran napas melalui inspirasi hingga mencapai bronkiolus respiratorius dan alveolus. Bila inhalasi droplet nuklei yang terinhalasi berjumlah sedikit, kuman TB yang terdeposisi pada saluran napas akan segera difagosit dan dicerna oleh sistem imun nonspesifik yang diperankan oleh makrofag. Namun jika jumlah kuman TB yang terdeposit melebihi kemampuan makrofag untuk memfagosit dan mencerna, kuman TB dapat bertahan dan berkembang biak secara intraseluler di dalam makrofag hingga menyebabkan pneumonia tuberkulosis yang terlokalisasi. Kuman yang berkembang biak di dalam makrofag ini akan keluar saat makrofag mati. Sistem imun akan merespon dengan membentuk barrier atau pembatas di sekitar area yang terinfeksi dan membentuk granuloma. Jika respon imun tidak dapat mengontrol

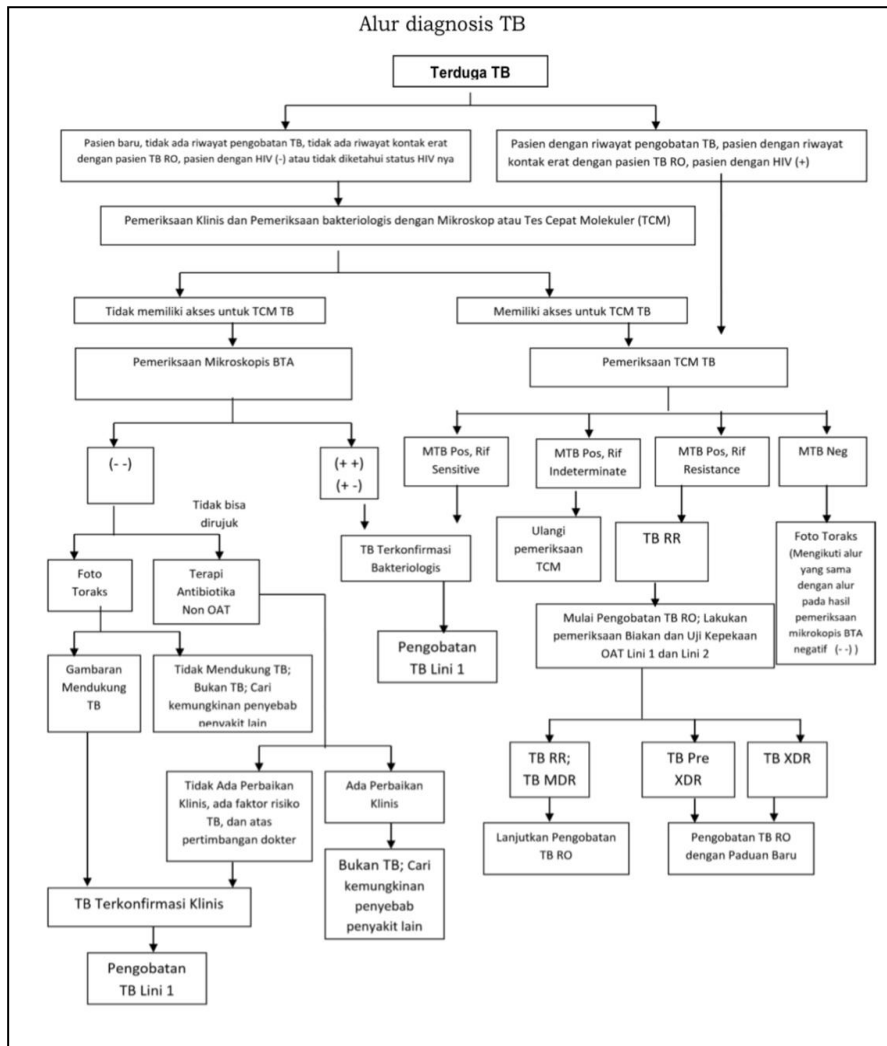
infeksi ini, maka barrier ini dapat ditembus oleh kuman TB. Kuman TB, dengan bantuan sistem limfatik dan pembuluh darah, dapat tersebar ke jaringan dan organ yang lebih jauh misalnya kelenjar limfatik, apeks paru, ginjal, otak, dan tulang.<sup>[6]</sup>

Penegakan diagnosis tuberkulosis dapat ditegakkan berdasarkan gejala klinis, pemeriksaan fisik, pemeriksaan bakteriologis, radiologis, dan pemeriksaan penunjang lainnya. <sup>[6,9]</sup>

Gejala tuberkulosis dibagi menjadi gejala utama yaitu batuk berdahak lebih dari 2 minggu. Gejala tambahan berupa batuk darah, sesak nafas, penurunan nafsu makan, badan lemas, penurunan berat badan yang tidak disengaja, demam subfebris lebih dari 1 bulan, dan keringat pada malam hari. Pemeriksaan penunjang bakteriologis dapat menggunakan sputum, cairan pleura, *liquor cerenrospinal*, bilasan lambung, urine, feses, dan biospi jaringan. Pemriksaan bakteriologis dengan pewarnaan ziehl-nielsen interpretasi *International Union Against Tuberculosis and Lung Disease/ IUATLD* (rekomendasi WHO):

- Tidak ditemukan BTA dalam 100 lapang pandang, disebut negatif
- Ditemukan 1-9 BTA dalam 100 lapang pandang, ditulis jumlah basil yang ditemukan
- Ditemukan 10-99 BTA dalam 100 lapang pandang disebut + (1+)
- Ditemukan 1-10 BTA dalam 1 lapang pandang, disebut ++ (2+)
- Ditemukan >10 BTA dalam 1 lapang pandang, disebut +++ (3+).

Pemeriksaan tes cepat molekular (TCM) dapat mengidentifikasi MTB dan secara bersamaan melakukan uji kepekaan obat dengan mendeteksi materi genetik yang mewakili resistensi tersebut. Uji TCM yang umum digunakan adalah *GeneXpert MTB/RIF* (uji kepekaan untuk rifampisin). Lama pengujian ini memakan waktu 1-2 jam, memiliki sensitivitas dan spesifitas sekitar 99%.<sup>[6,10]</sup>



Gambar 1. Alur diagnosis tuberkulosis.

Pemeriksaan radiologi pada TB paru aktif memerikan gambaran berawan/nodular disegmen apikal dan posterioe lobus atas paru atau segmen superior lobus bawah paru, tampak kavitas, bayangan bercak milier, dan efusi pleura unilateral. Pada TB paru inaktif tampak gambaran fibrotik, kalsifikasi, dan penebalan pleura atau schwarte.<sup>[6]</sup>

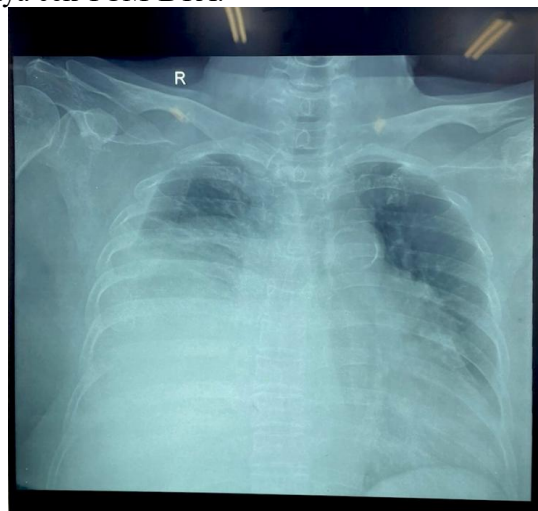
Tatalaksana pengobatan TB, Obat anti-tuberkulosis (OAT) adalah komponen terpenting dalam pengobatan TB. Pengobatan TB merupakan salah satu upaya paling efisien untuk mencegah penyebaran lebih lanjut dari bakteri penyebab TB. Tahap awal diberikan selama 2 bulan, dan tahap lanjutan diberikan selama 4 bulan. Panduan OAT untuk pengobatan TB sensitif obat (TB-SO) di Indonesia adalah 2RHZE / 4RH. Pada fase intensif pasien diberikan kombinasi 4 obat berupa Rifampisin (R), Isoniazid (H), Pirazinamid (Z), dan Etambutol (E) selama 2 bulan dilanjutkan dengan pemberian Isoniazid (H) dan Rifampisin (R) selama 4 bulan pada fase lanjutan.<sup>[6]</sup>

**LAPORAN KASUS**

Ny. N, wanita berusia 61 tahun. Datang dengan keluhan sesak nafas memberat satu hari sebelum masuk rumah sakit. awalnya pasien merasakan sesak sejak kurang lebih 7 hari yang lalu. Sesak dirasakan terus menerus, pasien mengeluhkan demam sejak 7 hari yang lalu, dan demam hilang timbul, Pasien juga mengeluhkan adanya batuk sejak 7 hari yang lalu dan disertai dengan dahak berwarna merah. Keluhan keringat malam hari meskipun tidak beraktifitas fisik. Pasien mengeluhkan adanya penurunan berat badan dan merasa bajunya longgar. Keluhan lain yaitu nyeri sendi dengan riwayat asam urat tinggi, dan kaki sering kesemutan, mual (-) BAK berwarna seperti teh, BAB sulit. Pasien memiliki riwayat hipertensi sejak 10 tahun yang lalu dan rutin mengkonsumsi obat anti hipertensi. Kegiatan sehari-hari pasien sebagai seorang pedagang, pola makan teratur 3 kali sehari dan jarang mengkonsumsi makan cepat saji.

Keadaan umum pasien tampak sakit sedang, kesadaran composmentis, tinggi badan 155 cm berat badan 67 kg status gizi pasien overweight, tekanan darah 136//95 mmHg, nadi 83x/menit, frekuensi nafas 23x/menit, suhu tubuh 36,6°C, saturasi oksigen 97%. Kepala, mata, telinga, hidung, mulut, leher, jantung, abdomen, dan ekstremitas dalam batas normal. Pada pemeriksaan thotaks anterior tampak gerakan nafas asimetris, peranjakan pulmo dextra menurun, fremitus pulmo dextra menurun dibanding pulmo sinistra, perkusi pekak pada pulmo dextra, dan auskultasi didapatkan bunyi ronkhi basah pada pulmo dextra.

Hasil pemeriksaan hematologi didapatkan kadar hemoglobin menurun, pemriksaan gula darah random, faal hepar, faal ginjal, elektrolit dan gas darah dalam batas normal. Pemeriksaan foto thoraks didapatkan kesan efusi pleura dengan gambaran sinus dan diafragma berselubung. Hasil pungsi pleura didapatkan cairan 1000 ml berwarna kuning kehijauan dan hasil pemeriksaan patologi ditemukan sel limfosit dan sel plasma dengan kesan radang paru kronis non spesifik. Saran pemeriksaan anjuran lainnya cek TCM-BTA.



Gambar 2. Foto Thoraks

## **HASIL DAN PEMBAHASAN**

Ny. N usia 61 tahun datang ke RSUD Kota Dumai dengan keluhan sesak, demam, batuk disertai dahak berwarna merah, keringat malam dan adanya penurunan berat badan. Dari anamnesis, pemeriksaan fisik, dan pemeriksaan penunjang dapat disimpulkan bahwa diagnosis adalah Efusi pleura ec tb. Diagnosis efusi pleura dapat ditegakkan berdasarkan anamnesis pasien mengeluhkan adanya sesak didukung dengan hasil pemeriksaan fisik didapatkan peranjakan paru dextra menurun, fremitus taktil paru dextra menurun dan perkusi timpani pada paru dextra, suara nafas vesikular menurun pada paru dextra hasil pemeriksaan penunjang foto thoraks sinus dan diafragma berselubung.

Efusi pleura yaitu akumulasi cairan yang berlebihan di rongga pleura, menunjukkan ketidakseimbangan antara pembentukan dan pengeluaran cairan pleura. Efusi pleura dapat terjadi

secara steril karena reaksi infeksi dan peradangan yang terdapat di bawah diafragma seperti pankreas atau eksaserbasi akut pankreatitis kronik, abses ginjal. Sesak napas yang merupakan keluhan utama pada pasien ini disebabkan oleh karena adanya penumpukan cairan intrapleura, karena peningkatan produksi dan penurunan reabsorpsi. Tekanan onkotik yang rendah (misalnya, pada hipoalbuminemia), peningkatan tekanan kapiler paru, peningkatan permeabilitas, obstruksi limfatik, dan penurunan tekanan intrapleural negatif adalah komponen patofisiologis yang mengarah pada efusi pleura.

Dari hasil anamnesis yang dilakukan, pasien mengeluhkan demam sejak 7 hari, adanya batuk disertai dahak merah, keringat pada malam hari tanpa melakukan aktivitas fisik, dan adanya penurunan berat badan keluhan ini mengarah ke gejala klinis dari penyakit tuberkulosis. Kemudian hasil dari pemeriksaan penunjang foto thoraks ditemukan adanya gambaran berawan pada apeks paru atau gambaran infiltrat.

Tuberkulosis adalah penyakit yang menular lewat udara (airborne disease). Penularannya melalui partikel yang dapat terbawa melalui udara (airborne) yang disebut dengan droplet, penegakan diagnosis tuberkulosis dapat dilakukan penganpemeriksaan penunjang bakteriologis, rontgen thotaks, dan pemeriksaan lainnya.

Pasien tuberkulosis terkonfirmasi bakteriologis Yaitu pasien tuberkulosis yang ditemukan bukti infeksi kuman MTB berdasarkan pemeriksaan bakteriologis. Pasien tuberkulosis terdiagnosis secara klinis Yaitu pasien TB yang tidak memenuhi kriteria terdiagnosis secara bakteriologis, namun berdasarkan bukti lain yang kuat tetap didiagnosis dan ditata laksana sebagai TB oleh dokter yang merawat. Termasuk di dalam klasifikasi ini adalah pasien TB paru BTA negatif dengan hasil pemeriksaan foto toraks mendukung TB.

## **KESIMPULAN**

Efusi pleura yaitu akumulasi cairan yang berlebihan di rongga pleura, menunjukkan ketidakseimbangan antara pembentukan dan pengeluaran cairan pleura. Efusi pleura dapat terjadi secara steril karena reaksi infeksi dan peradangan yang terdapat di bawah diafragma seperti pankreas atau eksaserbasi akut pankreatitis kronik, abses ginjal. Sesak napas yang merupakan keluhan utama pada pasien ini disebabkan oleh karena adanya penumpukan cairan intrapleura, karena peningkatan produksi dan penurunan reabsorpsi. Tekanan onkotik yang rendah (misalnya, pada hipoalbuminemia), peningkatan tekanan kapiler paru, peningkatan permeabilitas, obstruksi limfatik, dan penurunan tekanan intrapleural negatif adalah komponen patofisiologis yang mengarah pada efusi pleura.

Tuberkulosis adalah penyakit yang menular lewat udara (airborne disease). Penularannya melalui partikel yang dapat terbawa melalui udara (airborne) yang disebut dengan droplet, penegakan diagnosis tuberkulosis dapat dilakukan penganpemeriksaan penunjang bakteriologis, rontgen thotaks, dan pemeriksaan lainnya. Pasien TB terkonfirmasi bakteriologis Yaitu pasien TB yang ditemukan bukti infeksi kuman MTB berdasarkan pemeriksaan bakteriologis. Pasien TB terdiagnosis secara klinis Yaitu pasien TB yang tidak memenuhi kriteria terdiagnosis secara bakteriologis, namun berdasarkan bukti lain yang kuat tetap didiagnosis dan ditata laksana sebagai TB oleh dokter yang merawat. Termasuk di dalam klasifikasi ini adalah pasien TB paru BTA negatif dengan hasil pemeriksaan foto toraks mendukung TB.

## **DAFTAR PUSTAKA**

Karkhanis VS, Joshi JM. Pleural effusion: Diagnosis, treatment, and management. *Open Access Emerg Med.* 2012;4:31-52. doi:10.2147/OAEM.S29942.

Halim, Hadi. Penyakit-Penyakit Pleura. In: *Buku Ajar Ilmu Penyakit Dalam*. 5th ed. Jakarta: Interna Publishing; 2009:1066-1070.

Jany B, Welte T. Pleural effusion in adults - Etiology, diagnosis, and treatment. Dtsch Arztebl Int. 2019;116(21):377-386. doi: 0.3238/arztebl.2019.0377.

Yuliana. Wellness and healty Magazine. 2020;2(1):1887-192. <https://wellness.journalpress.id/wellness/article/view/v1i218wh>.

Boka K. Plural Effusion. <https://emedicine.medscape.com/article/299959-overview#a4>. Published 2018.

F. Isbaniah, Pedoman Diagnostik dan Penatalaksanaan Tuberkulosis di Indonesia, Jakarta: Perhimpunan Dokter Paru Indonesia, 2021.

Alwi I, Salim S, Hidayat R, dkk. Penatalaksanaan di Bidang Ilmu Penyakit Dalam Panduan Praktik Klinis. Jakarta: Interna Publishing ; Februari 2019

Panduan Praktik Klinis Penatalaksanaan dibidang Ilmu penyakit Dalam, Jakarta: Interna Publishing, 2015.

Hariadi S, Amin M, Wibisono JM, Hasan H. Dasar-Dasar Diagnostik Fisik Paru. Departemen Pulmonologi dan Ilmu Kedokteran Respirasi Fakultas Kedokteran Universitas Airlangga. Surabaya: Universitas Airlangga; 2012.

Hariadi S, Amin M, Wibisono JM, Hasan H. Dasar-Dasar Diagnostik Fisik Paru. Departemen Pulmonologi dan Ilmu Kedokteran Respirasi Fakultas Kedokteran Universitas Airlangga. Surabaya: Universitas Airlangga; 2012.